EMBOLIZAÇÃO PERCUTÂNEA DE VARICOCELOS

Maria Antónia Portilha
14.Abril.10

Moderador
Dr. Vitor Carvalheiro

Embolização percutânea de varicocelos

- Varicocelo
  - Definição
  - Diagnóstico
  - Terapêuticas
    - Embolização percutânea transcateter
      - Indicações
      - Técnica
      - Limitações
      - Resultados

Introdução

- Varicocelo: dilatação anormal das veias do plexo pampiniforme
- Frequente – 15-20% dos homens adultos
- Primário (idiopático)
  - 15 -25 anos
  - Incompetência das válvulas das veias espermáticas
  - Predominio à esquerda (98%)
  - Frequentemente bilateral (70%)

- Principal causa de Infertilidade
  - Incidência é maior na população infértil - 21-39%
  - DG é importante – Tratamento melhora a qualidade do esperma em cerca de 53%
  - Varicocelo subclínico – relação menos clara com a infertilidade

Varicocelo

- Secundário
  - Obstrução da veia espermática
    - Massa retroperitoneal
    - Hidronefrose acentuada
    - Hepatomegalia
    - Obstrução da veia cava inferior
    - "Nutcracker syndrome" – artéria mesentérica superior comprime a veia renal esquerda contra a aorta
  - Estes varicocelos não sofrem alterações com as mudanças de posição

Anatomia

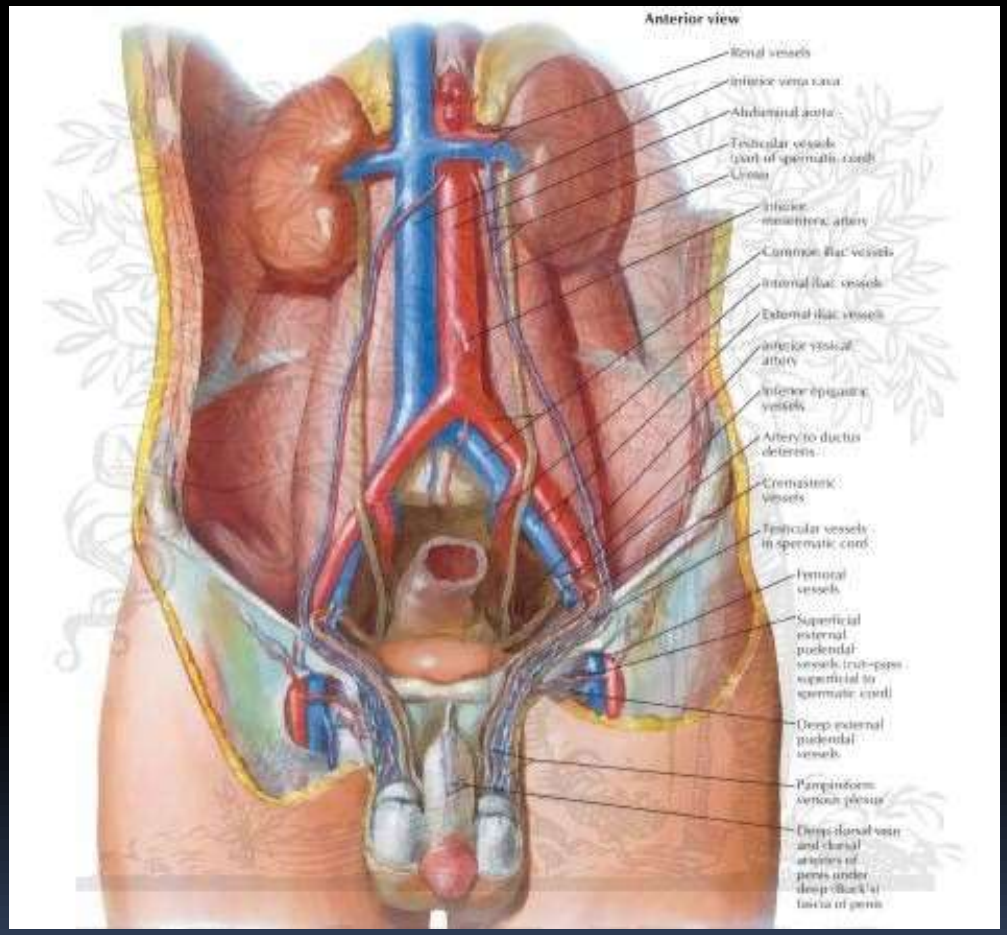
Anterior view
Renal vessels
Inferior vena cava
Abdominal aorta
Testicular vessels (part of spermatic cord)
Ureter
Inferior mesenteric artery
Common iliac vessels
Internal iliac vessels
External iliac vessels
Inferior vesical artery
Inferior epigastric vessels
Artery to ductus deferens
Cremasteric vessels
Testicular vessels in spermatic cord
Femoral vessels
Superficial external pudendal vessels (run–pass superficial to spermatic cord)
Deep external pudendal vessels
Pampiniform venous plexus
Deep dorsal vein and dorsal arteries of penis under deep (fascia) of penis

Patofisiologia: Varicocelo vs Infertilidade

- **Causa**: Refluxo na veia espermática interna
  - Anatomia da veia testicular esquerda ≠direita
  - Ausência ou incompetência valvular
  - "Nutcracker syndrome"

  - ↑do fluxo sanguíneo e da temperatura testicular
  - ↑da concentração de metabolitos tóxicos (stress oxidativo, provenientes das SR e rim esquerdo)
  - ↓da testosterona intratesticular (disfunção das células de Leydig)

Clínica

- Assintomático
- Desconforto ou sensação de peso escrotal /testicular
- Dor
  - Excluir outras causas:
    - Hérnias
    - Hidrocelos
    - Massas testiculares ou para-testiculares
    - Espermatocelos

Diagnóstico

EXAME OBJECTIVO

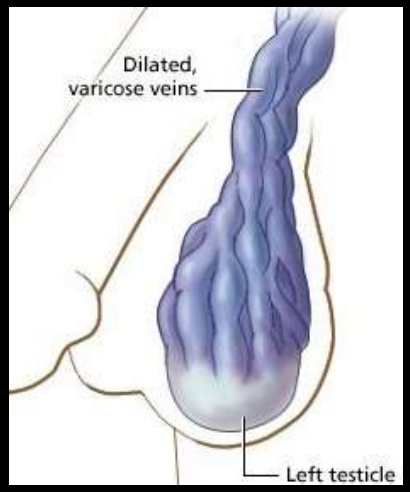

- Sala aquecida
- Doente em ostostatismo e em decúbito dorsal
- Manobra de Valsalva

- "Bag of warms" (acima e em volta do testículo)

Classificação (Dubin e Amelar)

- **Grau I**: Varicocelo subclínico. Dg - Ecografia testicular ou Venografia

- **Grau II**: Varicocelo pequeno, palpável apenas durante a manobra de Valsalva

- **Grau III**: Varicocelo moderado, detectado facilmente sem a manobra de Valsalva

- **Grau IV**: Varicocelo volumoso, vísivel

Diagnóstico

- **Ecografia com estudo Doppler**
  - Múltiplas estruturas tubulares anecogénicas rodeando o epididimo, que aumentam de tamanho com o ortostatimo e com a manobra de Valsalva
  - Veias do plexo pampiniforme: 0.5 a 2mm de diâmetro
  - Anormal: diâmetro interno > 3mm
  - Doppler:
    - Espectro venoso (fluxo lento – ecos internos)
    - Fluxo retrógrado de sangue com a manobra de Valsalva

      (principal critério)

Sistema de classificação baseado no estudo Doppler

- Grau 0 – Refluxo ligeiro e transitório durante a manobra de Valsalva (normal)
- Grau 1 – Refluxo persistente que termina antes do final da manobra de Valsalva
- Grau 2 – Refluxo persistente durante a manobra de Valsalva
- Grau 3 – Refluxo de base que não se altera durante a manobra de Valsalva

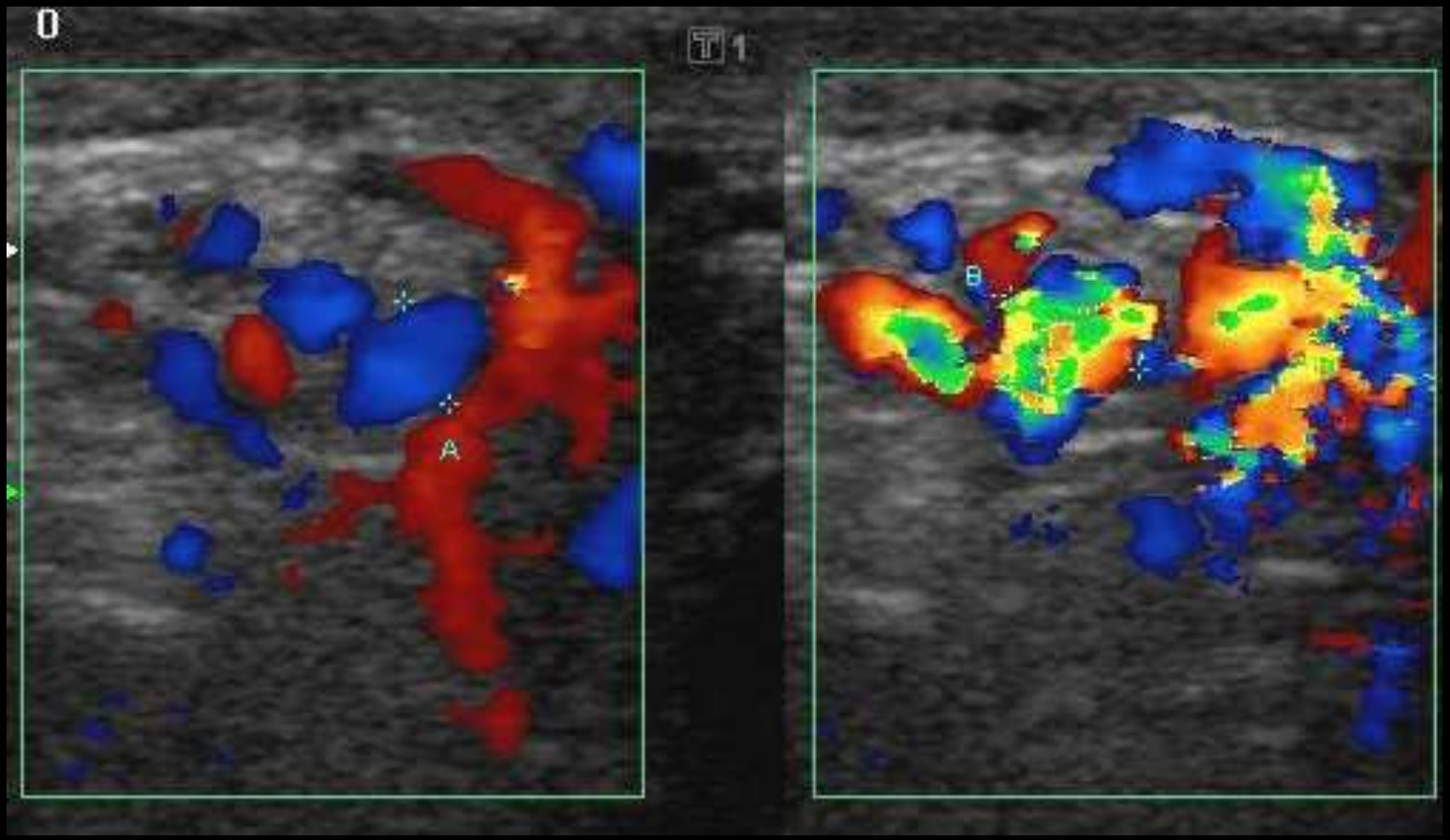
0
T 1
A
B

Indicações para tratamento

- Infertilidade
- Dor e desconforto escrotal
- Atrofia do testículo homolateral
- Razões estéticas

Terapêutica

- Cirurgia
- Escleroterapia anterógrada percutânea
- Embolização transcateter percutânea (retrógrada)

Terapêutica

- Cirurgia
  - Convencional
    - Abordagem retroperitoneal, inguinal e subinguinal
  - Técnicas de microcirurgia e de cirurgia laparoscópica
    - Riscos:
      - Hidrocelo (3-40%)
      - Recorrência do varicocelo
      - Atrofia testicular
      - Lesão do ducto deferente
      - Laqueação da artéria testicular e atrofia testicular
- Escleroterapia anterógrada
- Embolização transcateter percutânea

Terapêutica

- Cirurgia
- Escleroterapia anterógrada
  - Taxa de recorrência: 4,5-9%
  - Complicações (3-5%)
    - Hematomas escrotais
    - Orqui-epididimite
    - Dor testicular recorrente
    - Atrofia testicular
- Embolização transcateter percutânea

Embolização percutânea

- Alternativa eficaz ao tratamento cirúrgico

- Baixa recorrência (2% à esquerda e <1% à direita)
- Baixa taxa de complicações (0,3%)

- Existem vários materiais disponíveis para oclusão da veia espermática interna:
  - Coils metálicos
  - Amplatzer
  - Balões destacáveis
  - Agentes esclerosantes - colas biológicas
    - Isobutyl-2-cyanoacrilate
    - N-butyl-(2)-cyanocrilate (NBCA-Histoacryl)
    - N-butyl-(2)-cyanocrilate + methacryloxysulfolane (MBCA-MS)

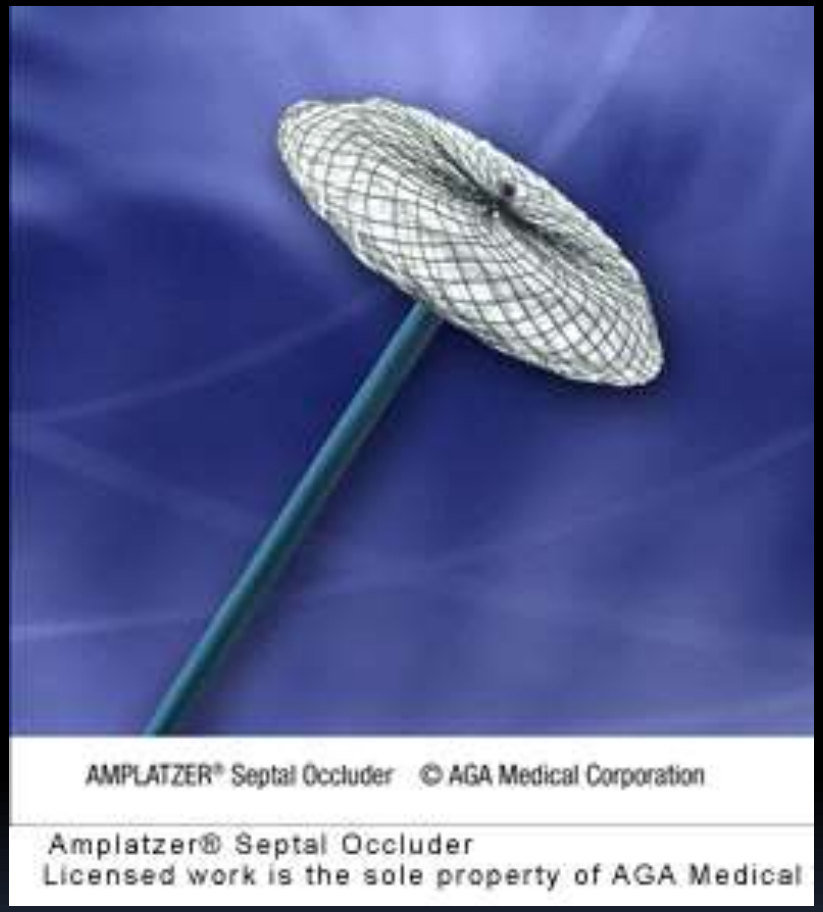
AMPLATZER® Septal Occluder © AGA Medical Corporation
Amplatzer® Septal Occluder
Licensed work is the sole property of AGA Medical

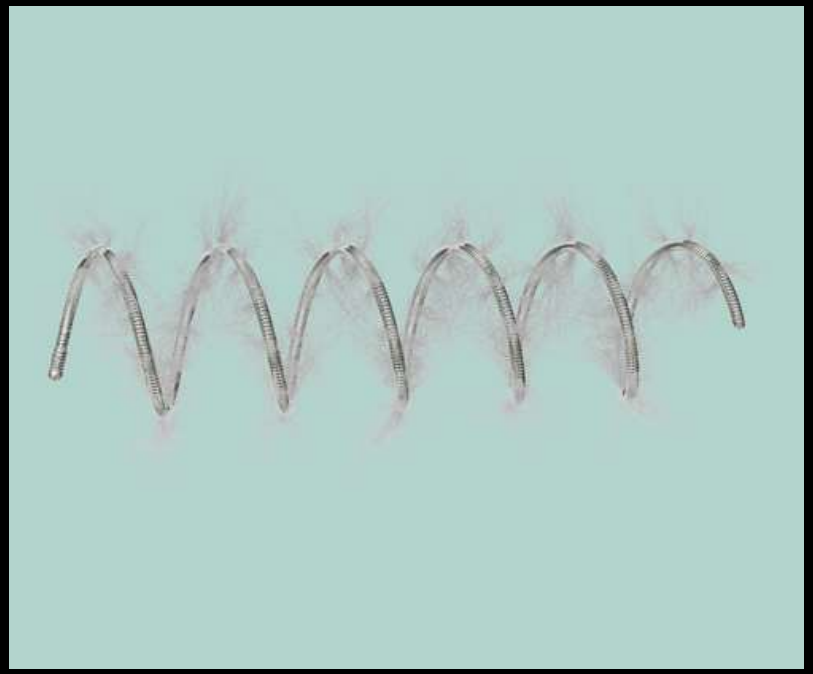

GLUBRAN2
GLUBRAN Tiss

Embolização percutânea

- Técnica:
  - Introdutor 5F na veia femoral direita (sob anestesia local)
  - Cateterizada a veia renal esquerda – Cateter 5F "Cobra"
  - Venografia da veia renal esquerda durante a manobra de Valsalva (opacificação retrograda da veia espermática esquerda)
  - Cateterização selectiva da veia espermática esquerda, com posterior venografia (avaliação adequada da anatomia vascular)
  - Embolização com coils / cola biológica
    (abaixo do colateral mais inferior /metade inferior da articulação SI)
  - Venografia de controlo pós-embolização (sucesso terapêutico)

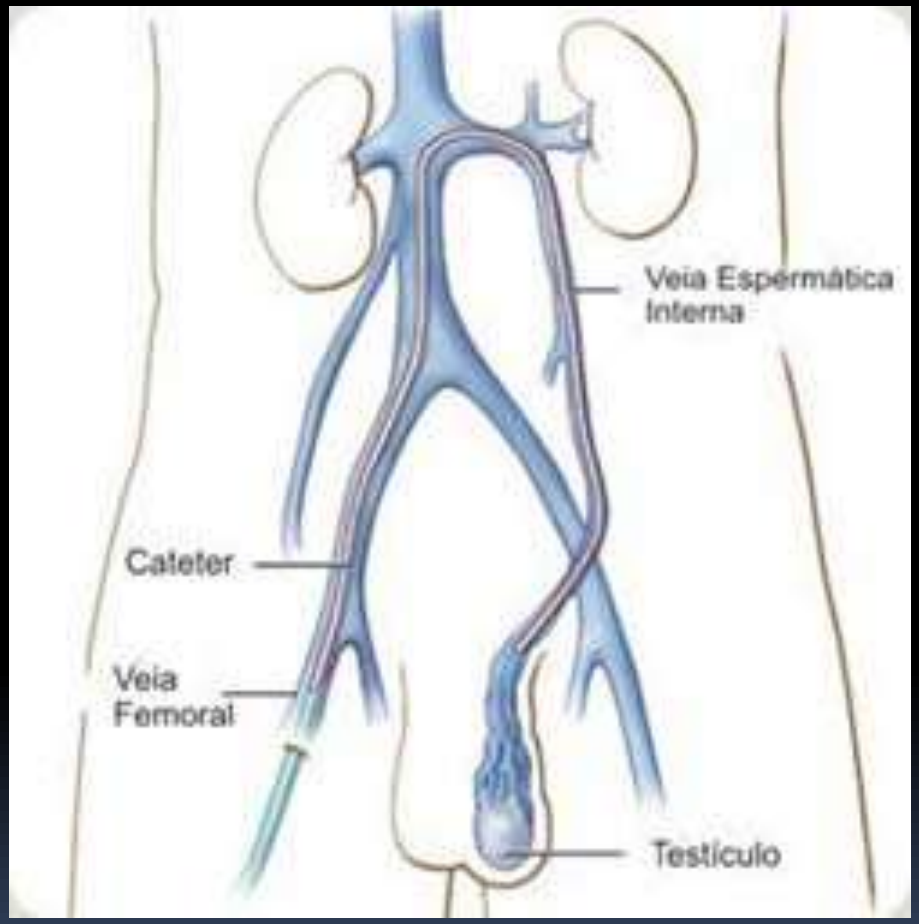
Veia Espermática
Interna
Cateter
Veia
Femoral
Testículo

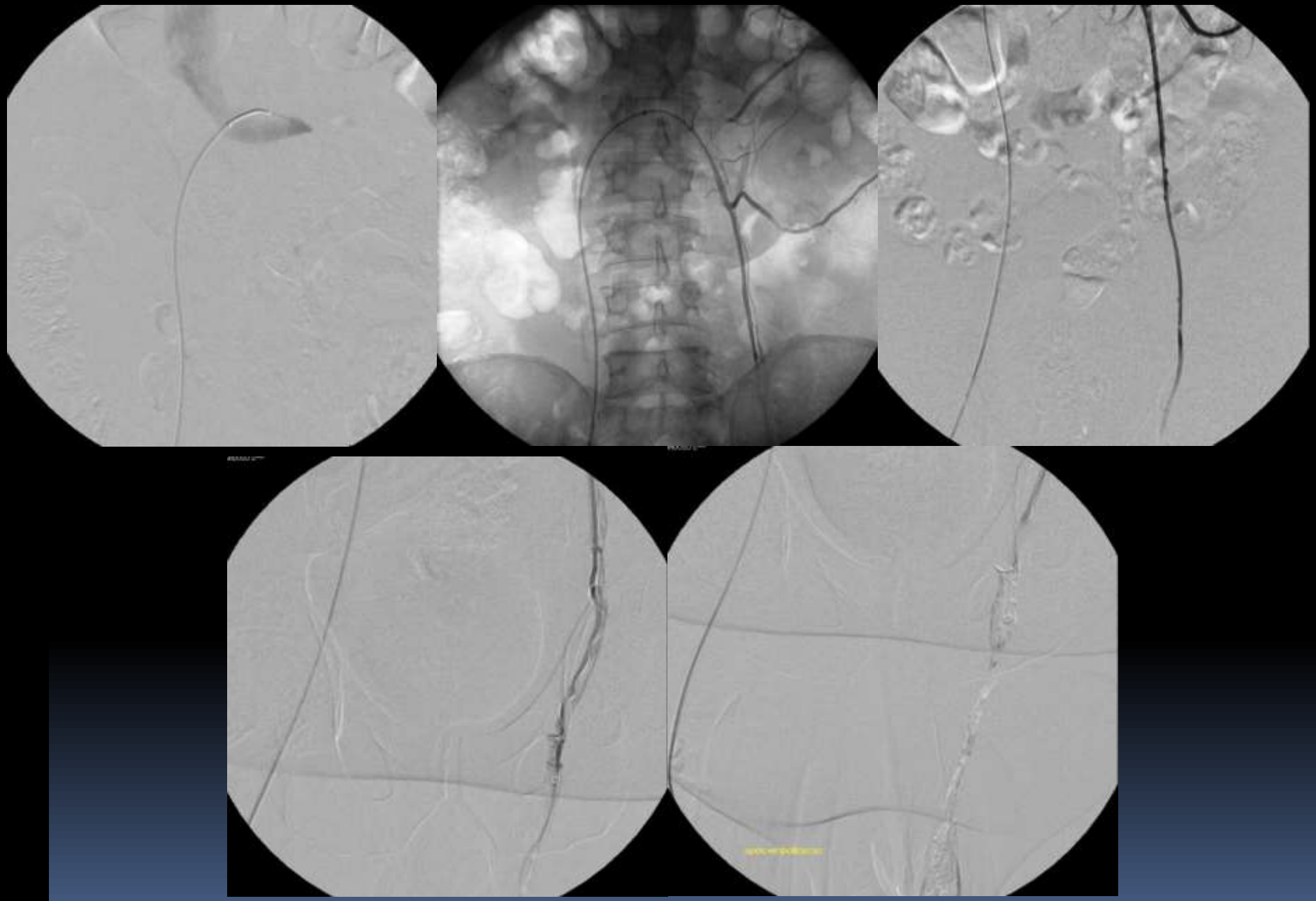

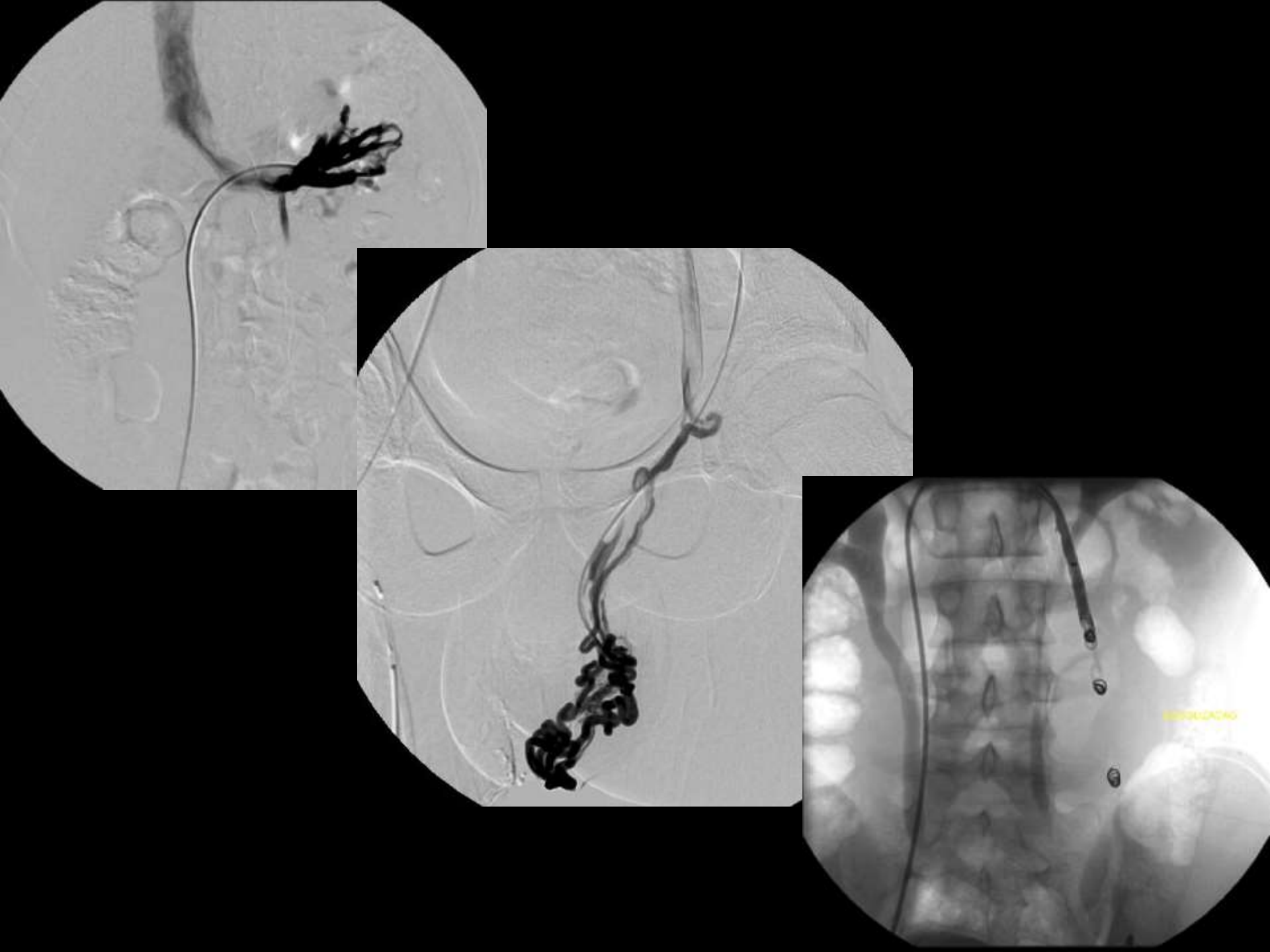

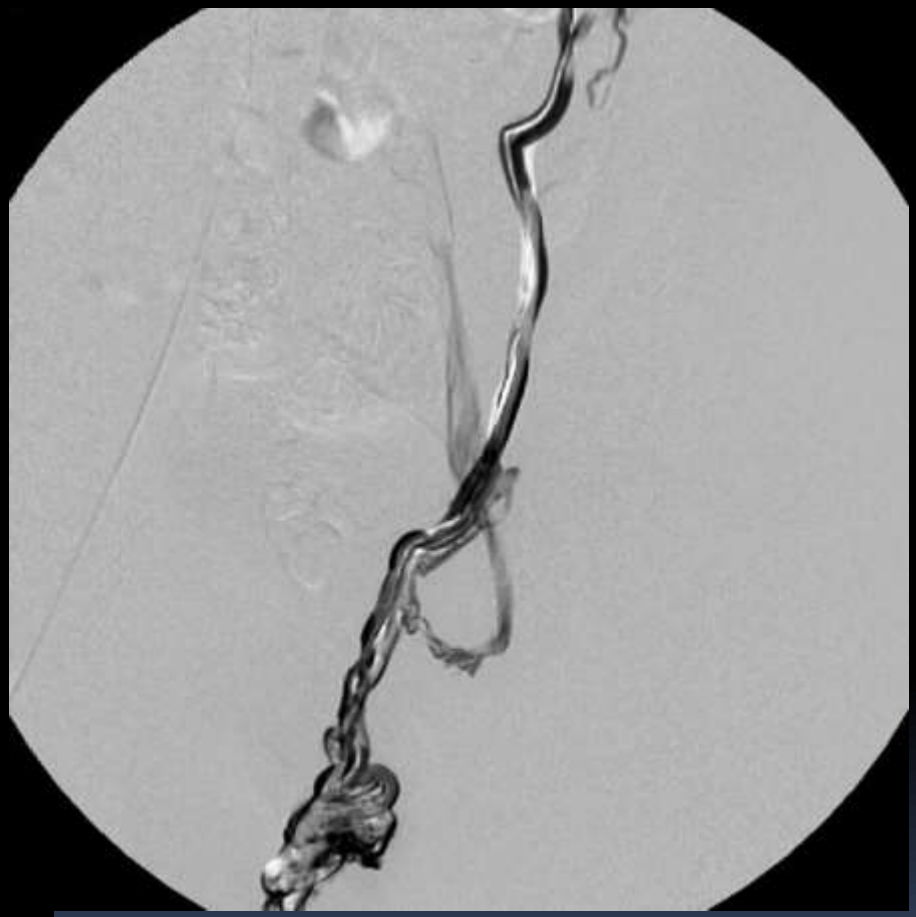

pos-embolizacao

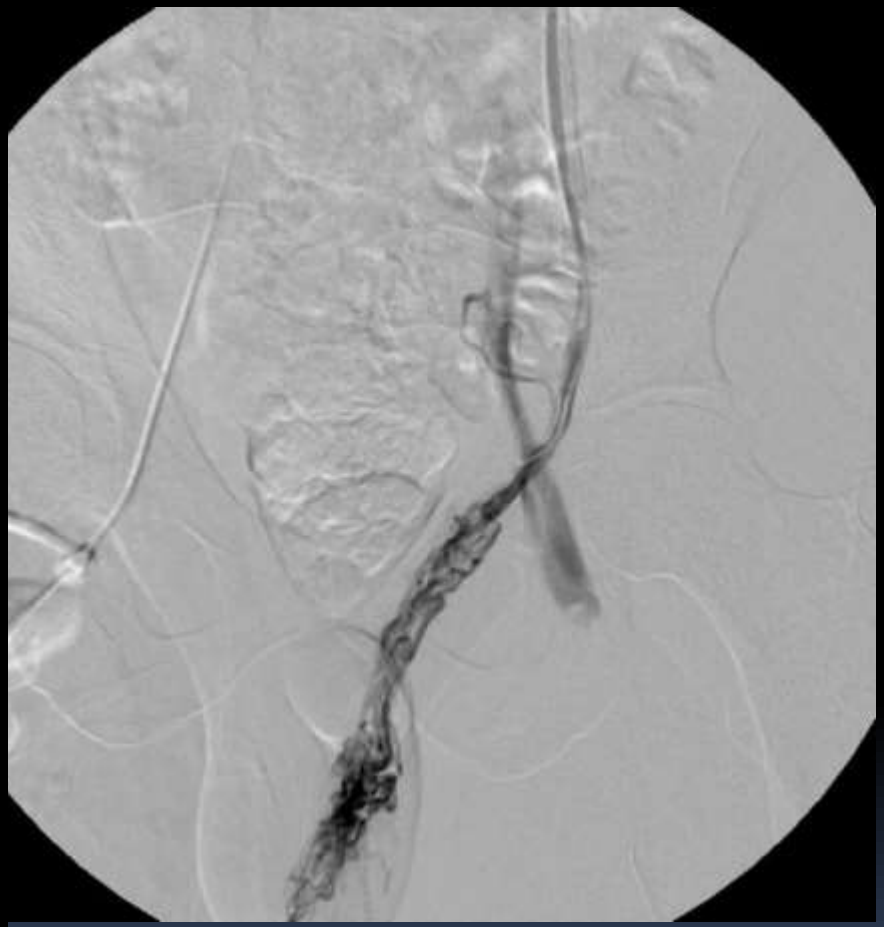

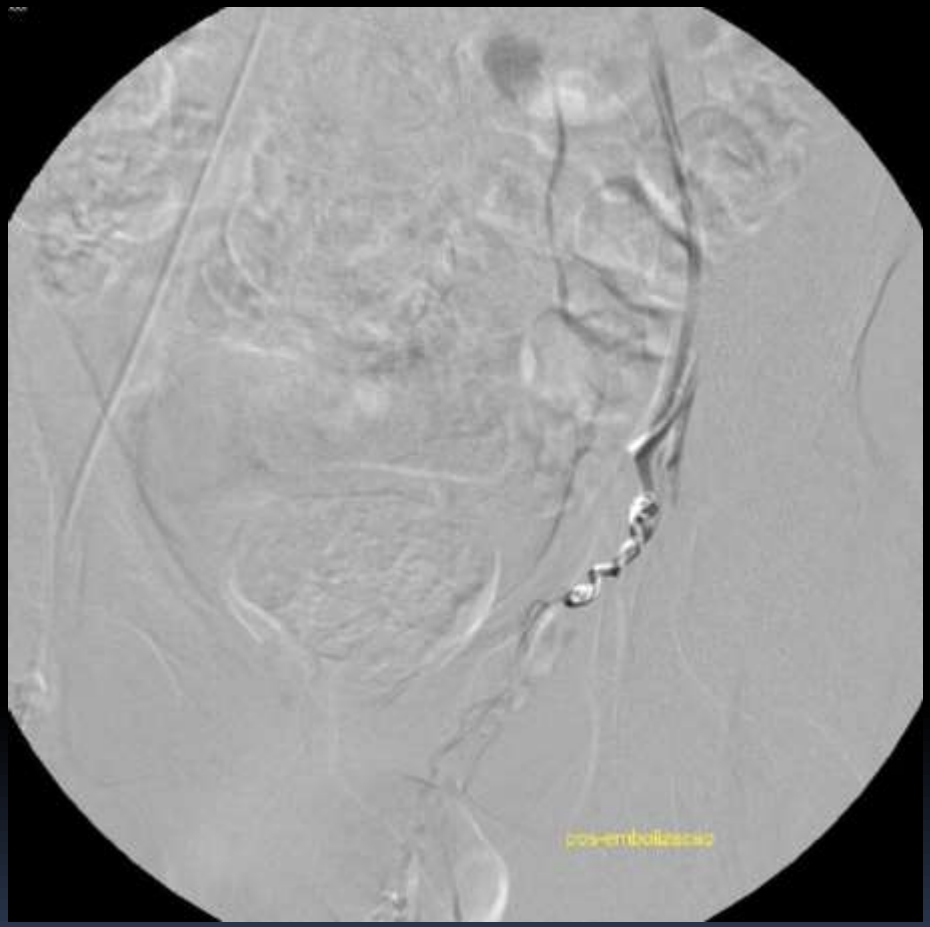
pos-embolizacao

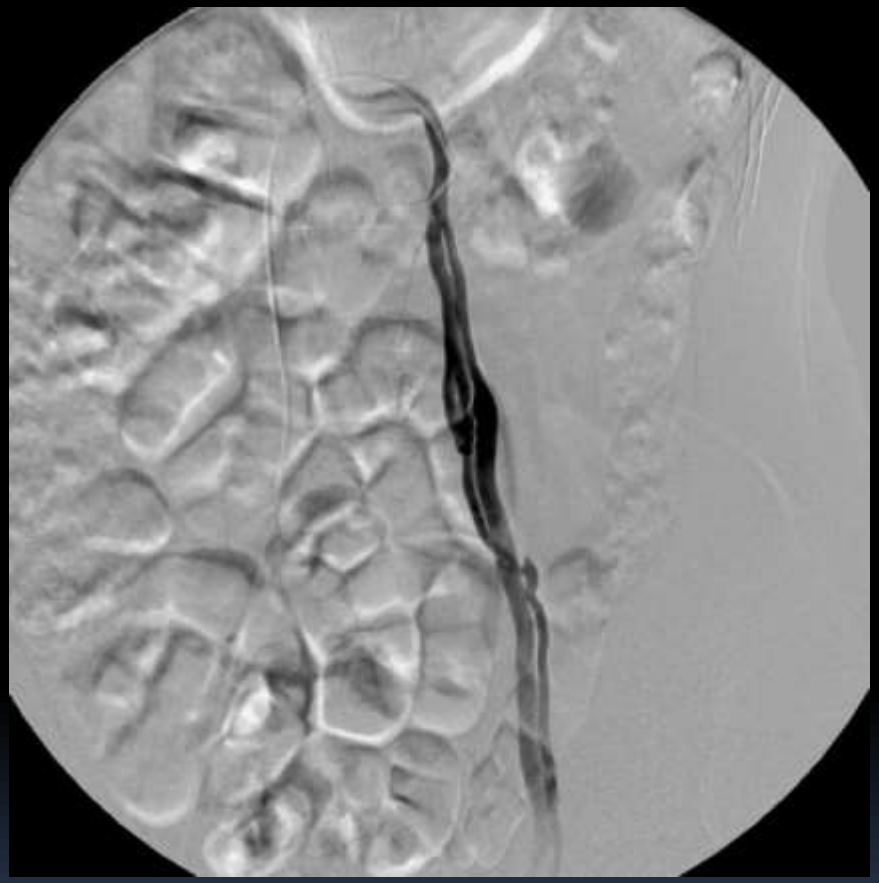

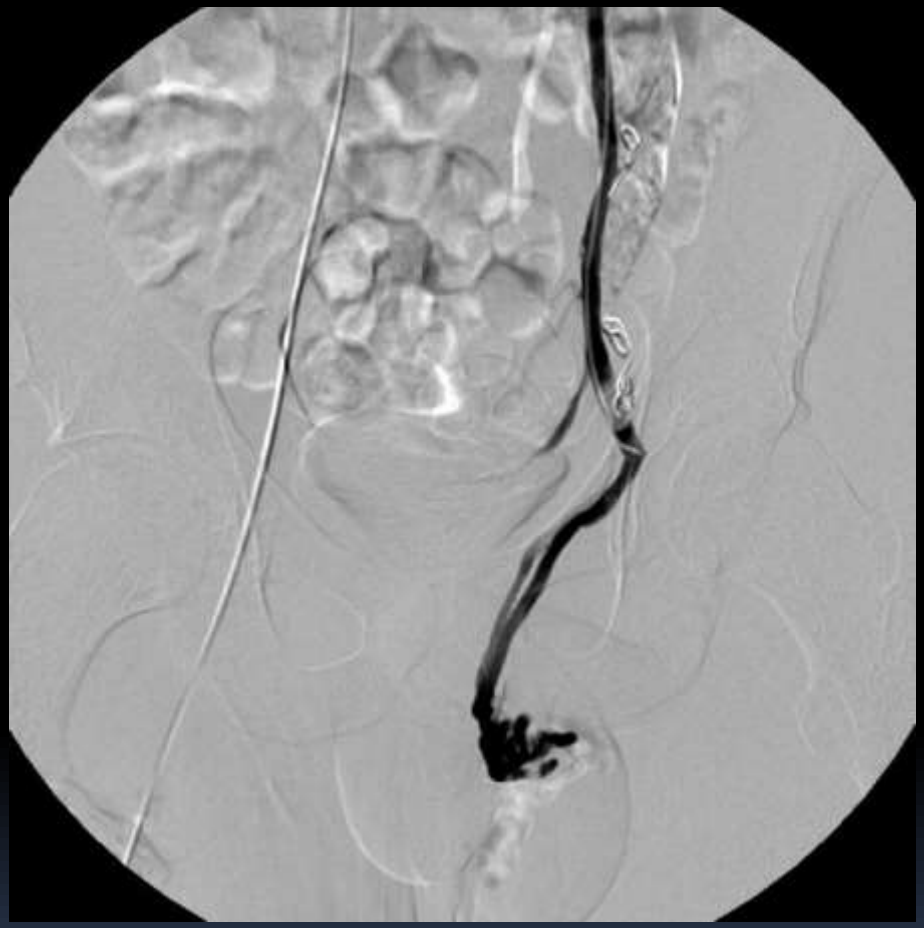

POS-EMBOLIZACAO

POS-EMBOLIZACAO

Embolização percutânea

- **Vantagens**:
  - Procedimento minimamente invasivo (anestesia local)
  - Recuperação rápida (dor) e estadia hospitalar curta
  - Morbilidade é minima:
    - Definição precisa da anatomia através da venografia
    - Ausência de dissecção perivenosa ou de disrupção do sistema linfático
    - Não existe o perigo de lesar a artéria testicular

Embolização percutânea

- **Limitações :**
  - Impossibilidade de cateterizar a veia espermática
    - Variantes anatómicas
    - Vasoespasmo
    - Dissecção da íntima
  - Migração ou degradação dos coils
    - Radiação ionizante / Utiliza contraste iodado

Variantes Anatómicas

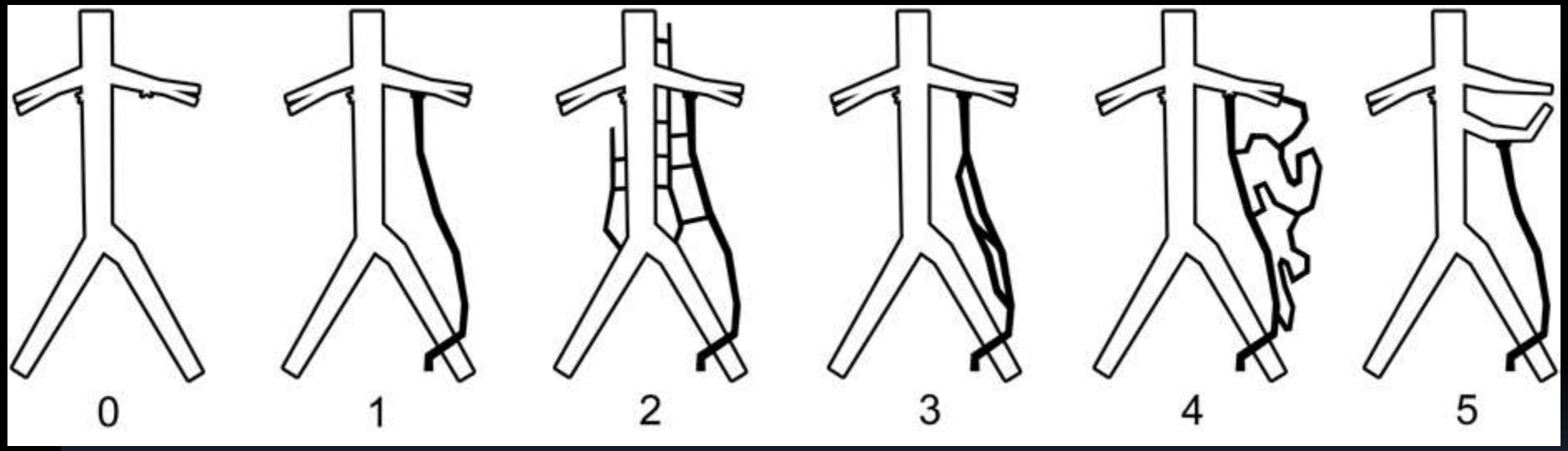

Spermatic vein embolization improves semen quality in infertile men

Figueiredo, S*; Sousa AP*; Parada B**; Carvalheiro V***; Almeida Santos, T*

*Department of Reproductive Medicine

**Department of Urology

***Department of Radiology

Coimbra University Hospital – Coimbra – Portugal

Material e métodos:

- 34 homens inférteis
- Idade média - 33,64 anos
- História clínica completa, exame físico, perfil hormonal e testes genéticos (cariótipo e microdeleções Y), se necessário
- Realizaram embolização da veia espermática com coils, entre Fevereiro de 2008 e Setembro de 2009
- Avaliação do esperma (antes e 4-6meses após o procedimento) de acordo com os critérios da OMS de 1999

Spermatic vein embolization improves semen quality in infertile men

Figueiredo, S*; Sousa AP*; Parada B**; Carvalheiro V***; Almeida Santos, T*

*Department of Reproductive Medicine

**Department of Urology

***Department of Radiology

Coimbra University Hospital – Coimbra – Portugal

Resultados:

- Concentração: $27,49 \pm 3,97 \times 10^6$/mL → $36,36 \pm 7,36 \times 10^6$/mL ($p<0.05$)
  - 32%→56%
- Motilidade: $0,84 \pm 0,45$ → $4,76 \pm 1,83$ ($p<0.05$)
  - 36% → 52%
- Morfologia: $5,16\% \pm 1,02\%$ → $9,36\% \pm 1,27\%$ ($p<0.05$)
  - 4% → 16%

Conclusões:

- Após a embolização da veia espermática,verificou-se uma melhoria significativa da concentração espermática média, da motilidade e da morfologia dos espermatozóides na população infertil estudada.

Journal of Andrology, Vol. 30, No. 1, January/February 2009
Copyright © American Society of Andrology

Treatment of Palpable Varicocele in Infertile Men: A Meta-analysis to Define the Best Technique

Review

SELAHITTIN ÇAYAN,* SHAVKAT SHAVAKHABOV,† AND ATEŞ KADIOĞLU†

*From the *Department of Urology, University of Mersin School of Medicine, Mersin, Turkey; and the †Section of Andrology, Department of Urology, Istanbul Faculty of Medicine, Istanbul University, Istanbul, Turkey.*

ABSTRACT: To date, there have been no randomized, controlled, prospective clinical studies that compare various techniques to describe the best method for the treatment of varicocele in infertile men. This meta-analysis aims to address the best treatment modality for palpable varicocele in infertile men. A MEDLINE search was performed for articles published between January 1980 and April 2008, and we analyzed 36 studies reporting postoperative spontaneous pregnancy rates and/or complication rates after varicocele repair using various techniques in infertile men with palpable unilateral or bilateral varicocele. Spontaneous pregnancy rates and postoperative complications such as hydrocele formation, recurrence, or persistence were compared among the techniques. In addition, interventional failure with radiologic embolization and reported complications with the laparoscopic approach were reviewed. Overall spontaneous pregnancy rates were 37.69% in the Palomo technique series, 41.97% in the microsurgical varicocelectomy techniques, 30.07% in the laparoscopic varicocelectomy techniques, 33.2% in the radiologic embolization, and 36% in the macroscopic inguinal (Ivanissevich) varicocelectomy series, revealing significant differences among the techniques ($P = .001$). Overall recurrence rates were 14.97% in the Palomo technique series, 1.05% in the microsurgical varicocelectomy techniques, 4.3% in the laparoscopic varicocelectomy techniques, 12.7% in the radiologic embolization, and 2.63% in the macroscopic inguinal (Ivanissevich) or subinguinal varicocelectomy series, revealing significant difference among the techniques ($P = .001$). Overall hydrocele formation rates were 8.24% in the Palomo technique series, 0.44% in the microsurgical varicocelectomy techniques, 2.84% in the laparoscopic varicocelectomy, and 7.3% in the macroscopic inguinal (Ivanissevich) or subinguinal varicocelectomy series, revealing significant difference among the techniques ($P = .001$). We conclude that the microsurgical varicocelectomy technique has higher spontaneous pregnancy rates and lower postoperative recurrence and hydrocele formation than conventional varicocelectomy techniques in infertile men. However, prospective, randomized, and comparative studies with large number of patients are needed to compare the efficacy of microsurgical varicocelectomy with that of other treatment modalities in infertile men with varicocele.

Key words: Varicocele repair, varicocelectomy, pregnancy, recurrence, hydrocele.

J Androl 2009;30:33–40